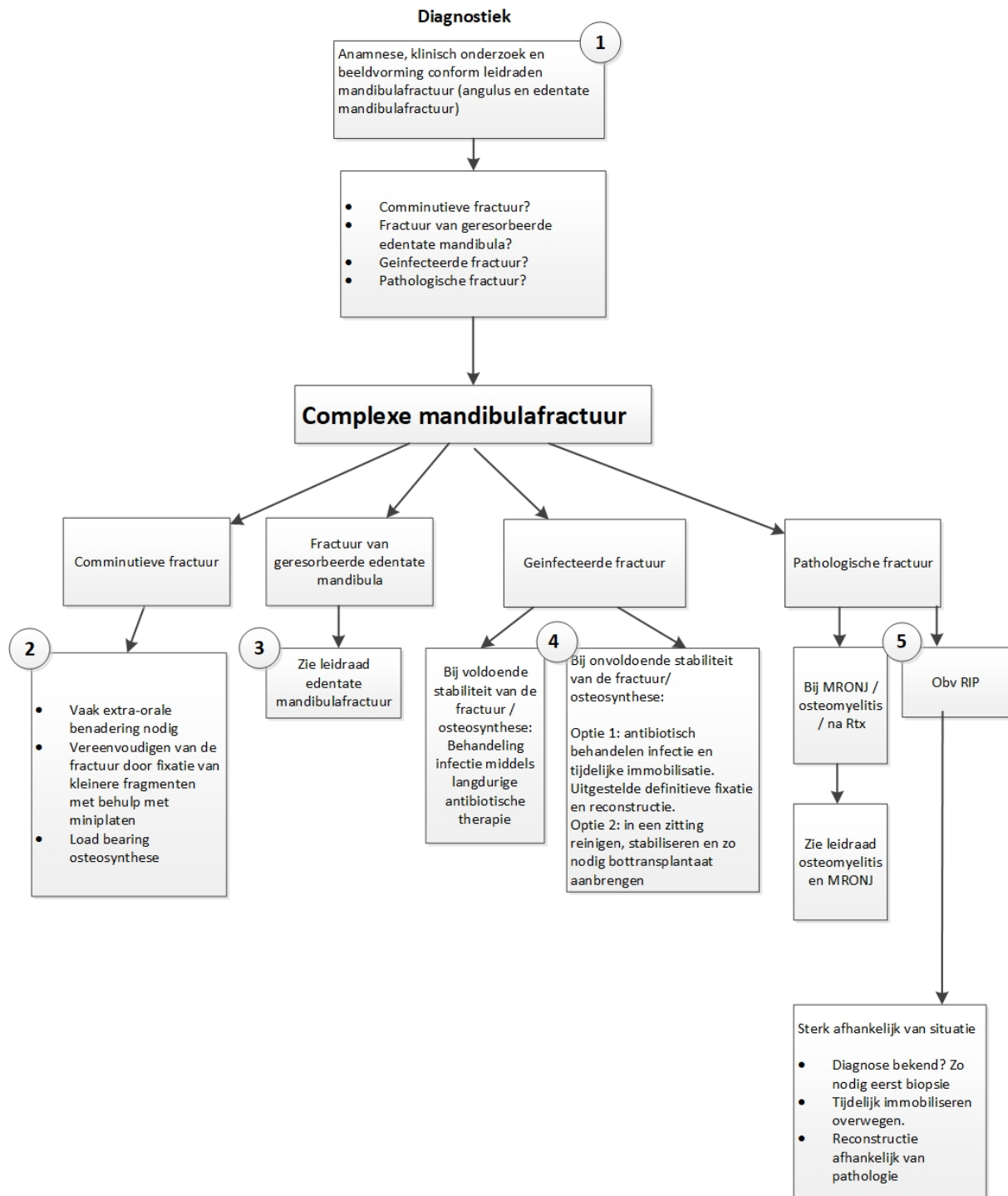


Definitief Concept Leidraad

COMPLEXE MANDIBULA FRACTUUR



Onderbouwing

De begrippen complexe en gecompliceerde mandibulafractuur worden vaak door elkaar gebruikt. Een eenvoudige mandibulafractuur kan gecompliceerd worden door een bijkomende infectie of gecompromitteerde genezing bij co-morbiditeit of geassocieerd letsel. Anderzijds kan een fractuur van zichzelf al complex zijn, bijvoorbeeld in het geval van een gefractureerde sterk geatrofieerde edentate mandibula, of in het geval van comminutie. Adequate behandeling leidt bij deze fracturen niet per definitie tot een gecompliceerd beloop, maar suboptimale behandeling leidt sneller tot complicaties dan bij eenvoudige fracturen.

In deze leidraad wordt de term complexe mandibulafractuur gehanteerd. In het algemeen betreft dit de fracturen waarbij de reguliere behandeling met load sharing osteosynthese niet standaard toepasbaar is.

Een complexe mandibulafractuur kan opgedeeld worden in een comminutieve (verbrijzelings) fractuur, een atrofische edentate mandibulafractuur, een geïnfecteerde fractuur of een pathologische fractuur. Bij een gecompliceerd beloop, of bij een ernstig primair trauma kan het bij elk van deze types voorkomen dat er continuïteitsdefect is ontstaan door verlies van bot.

1. Als klinisch het vermoeden bestaat op een complexe mandibulafractuur, is maximale informatie middels beeldvorming gewenst. Tegenwoordig zal daarvoor nagenoeg altijd een (CB-)CT scan vervaardigd worden. De toegevoegde waarde van 3D beeldvorming is dat de scan veel informatie bevat die zowel voor diagnostiek, maar ook in een later stadium kan worden gebruikt voor de reconstructieplanning. De fractuurdelen kunnen virtueel worden gereponeerd. Vanuit deze situatie kan een 3D print worden gemaakt t.b.v. het voorbuigen van osteosynthese platen. Ook kunnen er patientspecifieke platen worden ontworpen en geprint.
2. Bij comminutieve fracturen is, vanwege het verlies van de steunzone in de onderrand van de mandibula, het aanbrengen van een load bearing plaat op de onderrand in de regel nodig. Om deze adequaat te kunnen plaatsen kan het behulpzaam zijn om te starten met het anatomisch reduceren en fixeren van de diverse fragmenten met behulp van miniplaten. Bij comminutieve fracturen zal hiervoor in de meerderheid van de gevallen gekozen moeten worden voor een extra-orale benadering.
3. Fracturen van de edentate atrofische mandibula: zie leidraad edentate mandibulafractuur
4. Bij een geïnfecteerde fractuur zijn twee zaken van belang: controleren van de infectie en immobilisatie van de fractuur.
Bij voldoende resterende stabiliteit van de osteosynthese kan gekozen worden om alleen de infectie te behandelen middels langdurige antibiotische therapie (en aanvullend incisie en drainage in geval van een abces). In een rustig stadium zal, na botgenezing, dan vaak het osteosynthesemateriaal verwijderd moeten worden.
Bij onvoldoende stabiliteit kan de infectie behandeld worden in combinatie met een tijdelijke aanvullende immobilisatie middels IMF of een fixateur externe. Na tot rust komen van de acute fase kan een reconstructie worden uitgevoerd. Beperkt interfragmentair botcontact maakt dat veelal een loadbearing osteosynthese plaat gewenst is.
Het is ook mogelijk een geïnfecteerde fractuur met onvoldoende stabiliteit in een zitting te reinigen, stabiliseren en zo nodig defecten te overbruggen met een bottransplantaat. Het is aangetoond dat de bottransplantaten ook in geïnfecteerd gebied kunnen worden aangebracht mits de stabiliteit van de plaat voldoende is.
5. Bij aanwezigheid van MRONJ/osteomyelitis is controle van de acute infectie van belang. Zie hiervoor de betreffende leidraden. Voor de reconstructie planning kan de reconstructie gecombineerd worden met decorticatie, maar ook kan gekozen worden voor tijdelijke stabilisatie middels IMF/fixateur externe en in 2^e tempo een reconstructie middels een loadbearing osteosynthese plaat. Afhankelijk van defectgrootte en de inschatting van de kans op gecompliceerde genezing kan worden gekozen voor een vrij bottransplantaat of een vrij gevasculariseerd transplantaat.
Bij een fractuur bij een ruimte innemend proces heeft het afnemen van weefsel voor histopathologisch onderzoek de eerste prioriteit. Afhankelijk van de uitslag kan vervolgbeleid worden ingezet. Soms is tijdelijke stabilisatie met IMF of fixateur externe gewenst.

Literatuur

- Alpert B, Tiwana PS, Kushner GM. Management of comminuted fractures of the mandible. *Oral Maxillofac Surg Clin North Am.* 2009 May;21(2):185-92.
- Fowell C, Edmondson S, Martin T, Praveen P. Rapid prototyping and patient-specific pre-contoured reconstruction plate for comminuted fractures of the mandible. *Br J Oral Maxillofac Surg.* 2015 Dec;53(10):1035-7
- Chrcanovic BR. Open versus closed reduction: comminuted mandibular fractures. *Oral Maxillofac Surg.* 2013 Jun;17(2):95-104
- Benson PD, Marshall MK, Engelstad ME, Kushner GM, Alpert B. The use of immediate bone grafting in reconstruction of clinically infected mandibular fractures: bone grafts in the presence of pus. *J Oral Maxillofac Surg.* 2006 Jan;64(1):122-6.
- Hanasono MM, Militsakh ON, Richmon JD, Rosenthal EL, Wax MK. Mandibulectomy and free flap reconstruction for bisphosphonate-related osteonecrosis of the jaws. *JAMA Otolaryngol Head Neck Surg.* 2013 Nov;139(11):1135-42.
- Caldrony S, Ghazali N, Dyalram D, Lubek JE. Surgical resection and vascularized bone reconstruction in advanced stage medication-related osteonecrosis of the jaw. *Int J Oral Maxillofac Surg.* 2017 Feb 20. pii: S0901-5027(17)30043-7.
- Vercruyse H Jr, Backer Td, Mommaerts MY. Outcomes of osseous free flap reconstruction in stage III bisphosphonate-related osteonecrosis of the jaw: systematic review and a new case series. *J Craniomaxillofac Surg.* 2014 Jul;42(5):377-86.
- Alpert B, Kushner GM, Tiwana PS. Contemporary management of infected mandibular fractures. *J Craniomaxillofac Trauma Reconstr.* 2008 Nov;1(1):25-9.
- D. Coletti, R. A. Ord: Treatment rationale for pathological fractures of the mandible: a series of 44 fractures. *Int. J. Oral Maxillofac. Surg.* 2008; 37: 215–222.
- Oksa M et al. Surgical treatment of clinically infected mandibular fractures *Oral Maxillofac Surg.* 2024 Jun;28(2):839-847.
- Shilo D. et al. Real-time Reconstruction of Comminuted Mandibular Fractures Using 3D Printing *Plast Reconstr Surg Glob Open.* 2024 Mar; 12(3): e5645.
- Raja Sawhney R, Ducic Y. Management of pathologic fractures of the mandible secondary to osteoradionecrosis. *Comparative Study Otolaryngol Head Neck Surg.* 2013 Jan;148(1):54-8. doi: 10.1177/0194599812463186. Epub 2012 Oct 3.