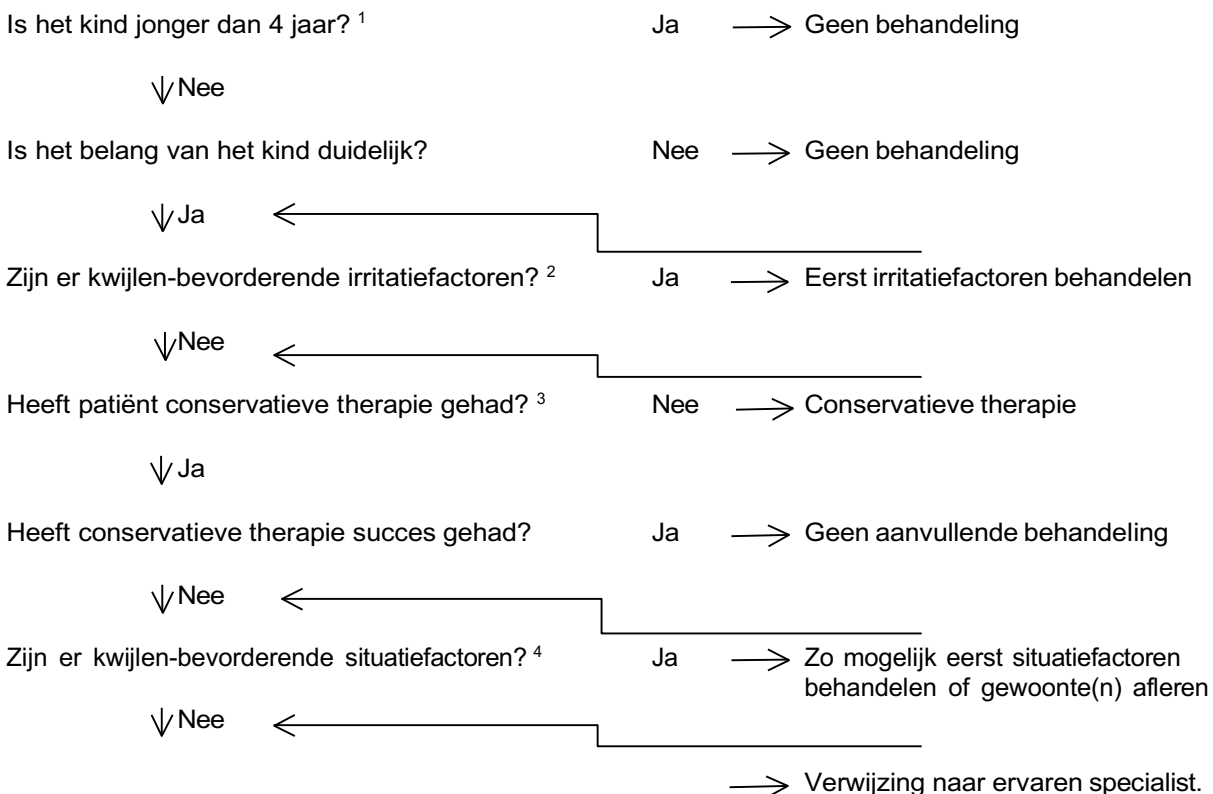


KWIJLEN BIJ KINDEREN

De definitie van kwijlen is het onbedoeld verlies van speeksel uit de mond tussen de maaltijden (anterior drooling). Dit komt vooral voor bij meervoudig gehandicapte kinderen. Naast gestoord slikgedrag hebben zij vaak een slappe motoriek met het hoofd gebogen en open mondgedrag door een beperkte lipsluiting. Kwijlen komt ook voor bij volwassenen. Het betreft vooral patiënten met de ziekte van Parkinson, ALS en soms status na een CVA. Voor de behandeling hiervan wordt verwezen naar Scherrenberg et al (2012) en Kalf (2004).



Hier kunnen twee wegen worden ingeslagen.

I. Wanneer Botox-injecties tot de beschikking staan, kan dit worden toegepast. Botox-injecties in de gl. submandibulares en eventueel gl. parotideae ⁵.

Botox-injecties herhalen bij voldoende resultaat en verdwijnen effect Botox ⁶ (gemiddeld na 6 tot 8 maanden)

II. Zijn Botox-injecties geprobeerd maar waren die niet effectief of was er onvoldoende resultaat⁶, overweeg dan een andere medicamenteuze therapie dan al uitgeprobeerd (scopolamine, glycopyrolaat). Een blijvende oplossing door middel van chirurgie kan worden overwogen.

Chirurgie bestaat uit bilaterale retropositie ductus Whartoni en bilaterale extirpatie gl.sublingualis ⁷. Een adequate slikfunctie is noodzakelijk omdat anders aspiratie kan optreden (posterior drooling). Eventueel ductusligatie of verwijderen gl. submandibulares. De effecten hiervan zijn echter onvoldoende onderzocht.

Algemeen: injecties met Botox dienen bij voorkeur echogeleid plaats te vinden. Hierdoor worden onbedoelde injecties in en daardoor verstoring van de normale functie van omliggende weefsels voorkomen zoals de spieren die betrokken zijn bij het slikproces.

¹ de onderste leeftijdsgrens van 4 jaar staat ter discussie. Behandeling van kinderen jonger dan 3 jaar lijkt veilig (Fan et al, 2022). Overmatig kwijlen komt voor bij bepaalde (aangeboren) aandoeningen zoals cerebrale parese en kan leiden tot ongemak of (recidiverende) aspiratie pneumonie. In dergelijke gevallen moeten passende behandelingsopties worden overwogen om het probleem effectief aan te pakken. Botox- injecties kunnen worden overwogen.

² bijvoorbeeld tonsillen, adenoïden, gingivitis, gebitswisseling

³ bijvoorbeeld logopedie, fysiotherapie, biofeedback, gedragsaanpassingsprogramma, activator volgens Castillo Morales, farmacotherapie

⁴ bijvoorbeeld uitgesproken Angle klasse II/1, anterieure open beet, infantiel slikgedrag, duimen, interpositie van de tong bij slikken

⁵ totale dosis 50 units botulinumtoxine A in beide gl. submandibularis is veilig en effectief bij kinderen. Bij 4 injecties (beiderzijds gl submandibulares en gl parotideae) in totaal 60 -100 units. Het effect van Botox in 2 of 4 speekselklieren is nog onduidelijk; de voorkeur gaat uit naar injecties in 4 speekselklieren (Heikel et al, 2023).

⁶ evaluatie door logopedie

⁷ een goede cariëspreventie is noodzakelijk omdat de beschermende functie van het speeksel deels is weggefallen en i.h.b. het onderfront een verhoogd cariërisico loopt

Literatuur

- Fan T, Frederick R, Abualsoud A, Sheyn A, McLevy-Bazzanella J, Thompson J, Akkus C, Wood J. Treatment of sialorrhea with botulinum toxin injections in pediatric patients less than three years of age. *Int J Pediatr Otorhinolaryngol* 2022;158:111185.
- Heikel T, Patel S, Ziai K, Shah SJ, Lighthall JG. Botulinum Toxin A in the Management of Pediatric Sialorrhea: A Systematic Review. *Ann Otol Rhinol Laryngol* 2023;132:200–06.
- Jongerius P. Botulinum toxin type-A to treat drooling. *Academisch proefschrift. UMC St Radboud, Nijmegen, 2004.*
- Kalf JG. Drooling and dysphagia in Parkinson's disease. *Academisch proefschrift. UMC St Radboud, Nijmegen, 2011.*
- Reed J, Mans CK, Brietzke SE. Surgical management of drooling: a meta-analysis. *Arch Otolaryngol Head Neck Surg.* 2009;135:924-31.
- Scherrenberg LA, Stalpers LJ, Grupstra HF, van der Kooi AJ, Koning CC. Radiotherapie voor speekselvloed bij amyotrofische laterale sclerose en de ziekte van Parkinson. *Ned Tijdschr Geneeskd* 2012;156: A3868.
- Steenbakkers RJHM, van Doornik SP, Vissink A, Kerdijk W, van Laar T. Radiation of parotid or submandibular glands is effective for drooling in patients with parkinsonism; a randomised double-blind placebo-controlled trial. *Clin Park Relat Disord* 2022;6:100138.