Nederlandse Vereniging voor
Mondziekten, Kaak- en Aangezichtschirurgie

MKA-leidraad

EDENTATE MANDIBULA FRACTUUR

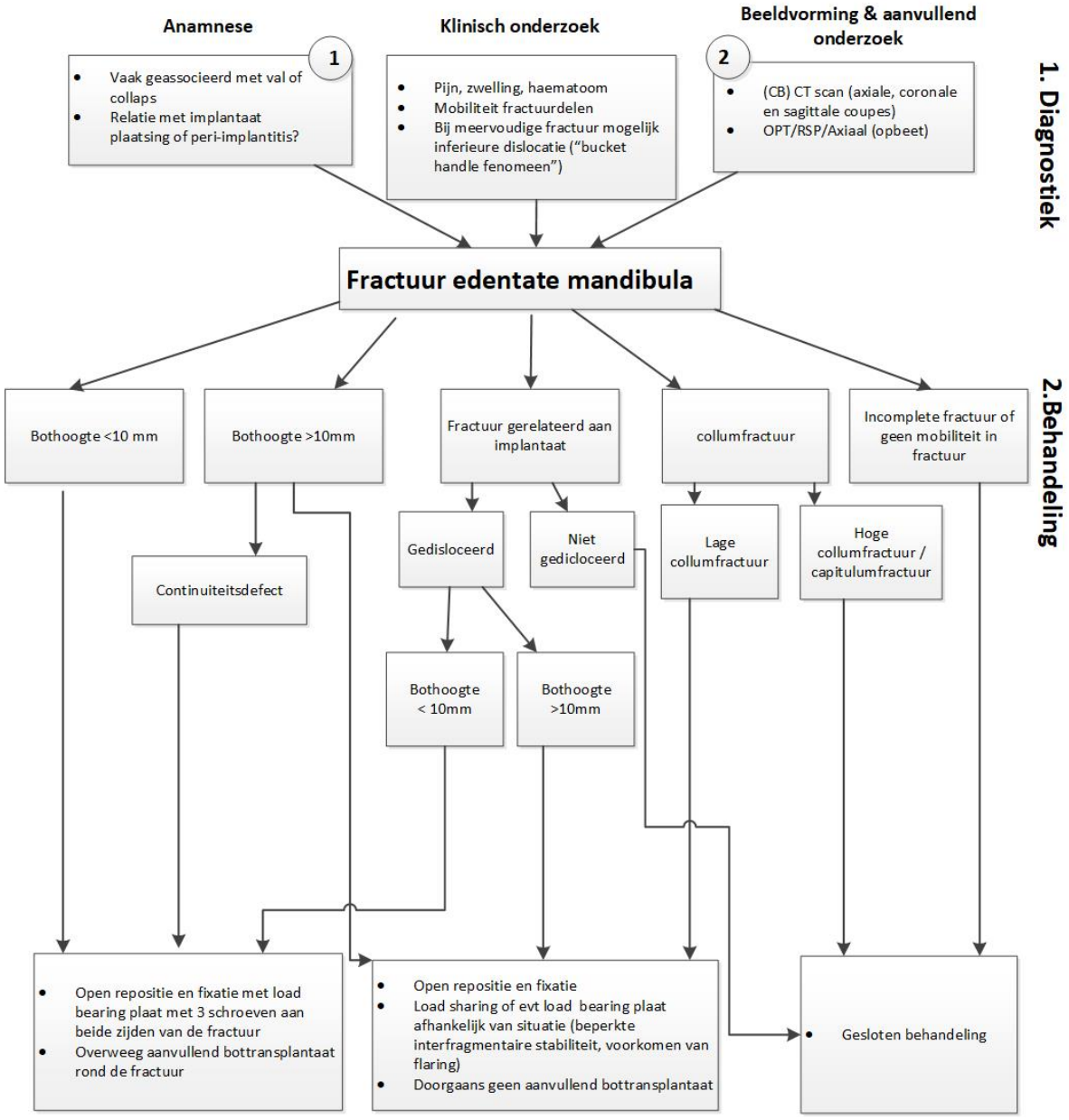

Onderbouwing

1. In de meeste gevallen gaat het om oudere patiënten die een fractuur oplopen van de edentate mandibula. Bij deze specifieke patiëntengroep is er een minder voorspelbare metabole respons op het trauma. Eventuele co-morbiditeit, medicatie, geassocieerd letsel en logistieke dillema's kunnen de behandelplanning, met name de operatieve behandeling, negatief beïnvloeden. Fracturen van de edentate mandibula als gevolg van implantologische complicaties vormen een aparte categorie.

2. Beeldvorming is naast het klinisch onderzoek erg belangrijk. Naast de soort fractuur en dislocatiegraad is ook de hoogte van de mandibula van belang voor de behandelplanning. Beeldvorming vanuit ten minste 2 richtingen wordt geadviseerd.

Stroomschema behandeling

Bij een fractuur van een ernstig atrofische mandibula (hoogte <10mm) met dislocatie wordt geadviseerd de fractuur te reduceren en te fixeren met een reconstructie plaat. Hierbij worden bij voorkeur 3 osteosynthese schroeven aan weerszijde van de fractuur bicorticaal gepositioneerd. In selecte gevallen, bij sterk geresorbeerde kaken of verlies van bot, wordt dit aangevuld met een bottransplantaat. Hierbij kan gekozen worden voor lokaal geoogst gemalen bot of een corticaal botfragment (bv uit de crista iliaca) dat rond de fractuur wordt gefixeerd. In zeldzame gevallen kan gekozen worden een fixateur externe.

Bij een hoogte van meer dan 10mm kan de fractuur in principe op een reguliere manier, met een load sharing fixatie, behandeld worden. Conform de situatie bij de betande mandibula wordt in sommige gevallen voor een steviger plaat met bicorticale schroeven gekozen, bijvoorbeeld bij kans op flaring of afwezigheid van interfragmentaire stabiliteit bij meerdere fragmenten.

Wanneer er sprake is van een collumfractuur bij de edentate mandibula zal bij dislocatie sneller voor operatieve behandeling worden gekozen. Conservatieve behandeling op geleide van de occlusie leidt, met name bij een prothese die niet implantaat gedragen is, sneller tot een verkorting van de opstijgende tak aan de aangedane zijde.

Bij niet of minimaal verplaatste en beperkt mobiele fracturen kan observatie met een zacht dieet een goede behandeloptie zijn. Geadviseerd wordt de prothese in die periode 6-8 weken niet te dragen. Dit geldt ook voor de fracturen als gevolg van een implantologische complicatie. Bij toename van dislocatie of mobiliteit kan eventueel de prothese worden ingebonden middels een Gunning techniek, maar deze methode wordt momenteel nog maar weinig toegepast. Doorgaans zal bij een falende conservatieve behandeling alsnog voor een operatieve behandeling worden gekozen

Literatuur

- Alpert B, Kushner GM. Fractures in bone of reduced quality. In: Ehrenfeld M, Manson PN, Prein J. Principles of internal fixation of the craniomaxillofacial skeleton. Trauma and orthognathic surgery.AO foundation. Stuttgart: Thieme, 2012.
- Melo AR, et al. Fracture of the atrophic mandible: case series and critical review. J Oral Maxillofac Surg 2011 ;69(5):1430-5.

- Raghoebar GM et al. Etiology and management of mandibular fractures associated with endosteal implants in the atrophic mandible.Oral Surg Oral Med Oral Pathol Oral Radiol Endod 2000 89(5):553-9.
- Pereira-Filho VA et a.l Effect of the number of screws on the stability of locking mandibular reconstruction plates. Int J Oral Maxillofac Surg 2013 Jun;42(6):732-5.
- Batbayar E-O et al. A Treatment Protocol for Fractures of the Edentulous MandibleJ Oral Maxillofac Surg 2018; 76(10):2151-2160.
- Ellis E 3rd, Price C. Treatment protocol for fractures of the atrophic mandible. J Oral Maxillofac Surg. 2008 Mar;66(3):421-35.
- Nasser M, Fedorowicz Z, Ebadifar A.Management of the fractured edentulous atrophic mandible. Cochrane Database Syst Rev. 2007 Jan 24;(1):CD006087. Review. Update in: Cochrane Database Syst Rev. 2013;7:CD006087.