

# Richtlijn derde molaar:

## samenvatting van aanbevelingen

1  
2  
3  
4  
5  
6  
7  
8  
9  
10  
11  
12  
13  
14  
15  
16  
17  
18  
19  
20  
21  
22  
23  
24  
25  
26  
27  
28  
29  
30  
31  
32  
33  
34  
35  
36

### **INITIATIEF**

Nederlandse Vereniging voor Mondziekten, Kaak- en Aangezichtschirurgie

### **IN SAMENWERKING MET**

Koninklijke Nederlandse Maatschappij tot bevordering der Tandheelkunde

Nederlandse Vereniging van Orthodontisten

Nederlandse Vereniging voor Parodontologie

### **MET ONDERSTEUNING VAN**

J.J.A. de Beer, zelfstandig richtlijnmethodoloog

### **FINANCIERING**

De richtlijnontwikkeling werd gefinancierd door stichting Kwaliteit en Scholing MKA-chirurgie.

37 **Colofon**

38

39 RICHTLIJN DERDE MOLAAR

40 © 2018

41 Nederlandse Vereniging voor Mondziekten, Kaak- en Aangezichtschirurgie

42 Postbus 369, 8160 AJ, Epe

43 0578 62 97 40

44 [secretaris@nvmka.nl](mailto:secretaris@nvmka.nl)

45 [www.nvmka.nl](http://www.nvmka.nl)

46

47

48

49

50

51

52

53

54

55

56

57

58

59

60

61

62

63

64

65

66

67

68

69

70

71

72

73

74

75

76

77

78

79 Alle rechten voorbehouden.

80 De tekst uit deze publicatie mag worden verveelvoudigd, opgeslagen in een geautomatiseerd  
81 gegevensbestand, of openbaar gemaakt in enige vorm of op enige wijze, hetzij elektronisch, me-  
82 chanisch door fotokopieën of enige andere manier, echter uitsluitend na voorafgaande toe-  
83 stemming van de uitgever. Toestemming voor gebruik van tekst(gedeelten) kunt u schriftelijk of  
84 per e-mail en uitsluitend bij de uitgever aanvragen. Adres en e-mailadres: zie boven.

85 1. Doel van de richtlijn

86 Doel is het opstellen van aanbevelingen inzake het beleid rondom asymptomatische en symp-  
87 tomatische derde molaren op grond van wetenschappelijke literatuur, hierop gebaseerde dis-  
88 cussie en aansluitende meningsvorming. Hierbij wordt aandacht geschonken aan de volgende  
89 onderwerpen:

- 90 • Indicatiestelling
    - 91 ○ risicofactoren voor en kans op het symptomatisch worden van de derde molaar
    - 92 ○ risicofactoren voor en kans op postoperatieve complicaties na het verwijderen
    - 93 van derde molaren
    - 94 ○ effect van verwijderen van een asymptomatische derde molaar versus het in situ
    - 95 laten ervan op cariës en parodontale conditie
  - 96 • beeldvormende diagnostiek
    - 97 ○ voorspellende waarde van panoramische röntgenopname en CBCT voor inschat-
    - 98 ting van het risico op nervus alveolaris inferior letsel bij verwijdering van een
    - 99 derde molaar
  - 100 • behandeling
    - 101 ○ voordelen en nadelen van verschillende chirurgische technieken en
  - 102 • nazorg:
    - 103 ○ baten en nadelen van antibiotica, chloorhexidine en kraanwater met irrigatie-
    - 104 spuit.
- 105

106 2. Beoogde gebruikers van de richtlijn

107 Deze richtlijn is geschreven voor alle behandelaars die het al of niet verwijderen van een asymp-  
108 tomatische derde molaar overwegen.

109

110

111 3. Methodiek richtlijnontwikkeling

112 Er werd een multidisciplinair samengestelde werkgroep geformuleerd (voor de samenstelling zie  
113 bijlage). De werkgroep stelde uitgangsvragen op waarvoor aan de hand van specifieke zoekter-  
114 men gezocht is naar gepubliceerde wetenschappelijke studies in (verschillende) elektronische  
115 databases (Cochrane Library, PubMed/Medline).

116

117 Voor therapeutische vragen kwamen primair gerandomiseerde studies in aanmerking. Voor di-  
118 agnostische accuratesse vragen kwamen primair cross-sectionele studies van opeenvolgende  
119 patiënten in aanmerking. Voor studies over risicofactoren voor postoperatieve complicaties  
120 kwamen primair prospectieve cohortstudies in aanmerking. Voor prognostische factoren voor  
121 het symptomatisch worden van asymptomatische molaren kwamen zowel prospectieve en re-  
122 trospectieve cohortstudies als cross-sectionele studies in aanmerking.

123

124 De bewijskracht van de studies werden per uitkomstmaat beoordeeld met behulp van de GRA-  
125 DE-methodiek. In deze methodiek worden 8 factoren gebruikt om de bewijskracht ('kwaliteit van  
126 bewijs') te beoordelen. Dat zijn: kans op vertekening van de uitkomsten, indirect bewijs, incon-  
127 sistente uitkomsten van studies, onnauwkeurigheid van de uitkomsten in studies, publicatiebias,  
128 aanwezigheid van een (zeer) groot effect, dosis-effect relatie en effect van residuele confound-  
129 ding op de uitkomsten.

130

131 Bij het opstellen van de aanbevelingen werden de volgende factoren betrokken:  
132 1. 'kwaliteit van bewijs' (hoog, redelijk/matig, zwak of zeer zwak).  
133 2. Waarden, voorkeuren en ervaringen van patiënten (waar mogelijk op basis van de litera-  
134 tuur) en behandelaars met betrekking tot interventies en uitkomsten van zorg.  
135 3. Kosten (bij ontbreken van kosteneffectiviteitsstudies betreft het ruwe schattingen op ba-  
136 sis van expertopinie)  
137 4. Balans van gewenste en ongewenste effecten (hierbij worden de baten en nadelen ge-  
138 wogen, mede op basis van waarden en voorkeuren en kosten)  
139 5. Aanvaardbaarheid en haalbaarheid van interventies voor de belangrijkste betrokkenen  
140 (met name de beroepsorganisaties).

141 De aanbevelingen zijn derhalve gebaseerd op het beste beschikbare wetenschappelijke bewijs  
142 en de belangrijkste overwegingen.

143

#### 144 4. Geldigheid

145 Uiterlijk in 2023 bepaalt het bestuur van de Nederlandse Vereniging voor Mondziekten, Kaak- en  
146 Aangezichtschirurgie of deze richtlijn nog actueel is. Zo nodig wordt een nieuwe werkgroep geïn-  
147 stalleerd om de richtlijn te herzien. De geldigheid van de richtlijn komt eerder te vervallen indien  
148 nieuwe ontwikkelingen aanleiding zijn een herzieningstraject te starten.

149

150

151 Voor de volledige richtlijntekst evenals voor de rationale van de aanbevelingen wordt verwezen  
152 naar <http://.....>

153

154

155 **Samenvatting van aanbevelingen**

156

157 **Indicatiestelling in verband met verwijderen of in situ laten van een derde molaar**

158

159 *Wanneer dient een asymptomatische derde molaar te worden verwijderd of in situ te worden*  
160 *gelaten?*

161

162 **Aanbevelingen**

163 1. Overweeg rond 17- jarige leeftijd een panoramische röntgenopname te (laten) maken voor  
164 het vaststellen van de positie en angulatie van de derde molaar en voor het inschatten van het  
165 eruptiepatroon.

166

167 2. Ondersteun de patiënt met een asymptomatische derde molaar bij het maken van een keuze  
168 tussen behoud en verwijderen. Gebruik hiervoor onderstaande aanbevelingen en hoofdstuk 8.

169

170

171 1. Onderkaak

172 Preventieve verwijdering van asymptomatische derde molaren wordt geadviseerd bij:

173 -Geïmpacteerde derde molaren met mesiale of horizontale angulatie:

174 - waarbij normale eruptie niet wordt verwacht en het bot rondom de kroon partieel of  
175 volledig afwezig is,

176 - of sprake is van verdiepte pocket distaal van de tweede molaar.

177 -Partieel doorgebroken derde molaren, met name als door patiënt- of anatomische factoren het  
178 reinigen van de derde molaar bemoeilijkt wordt.

179

180 Preventieve verwijdering van asymptomatische derde molaren wordt niet geadviseerd bij:

181 -Leeftijd boven de 30 jaar.

182 -Volledig in bot geïmpacteerde derde molaren.

183 -Volledig doorgebroken, functionele derde molaren waarbij goede reiniging plaats vindt.

184 -Nauwe anatomische relatie canalis mandibularis en radices derde molaar onderkaak.

185 -Als argument om crowding te voorkomen.

186 -Als argument om ernstige pathologie als cysten en tumoren in de toekomst te voorkomen.

187

188 2. Bovenkaak

189 Preventieve verwijdering van asymptomatische derde molaren wordt geadviseerd:

190 - bij aanwezigheid van afunctionele derde molaren, met name als door patiënt- of anatomische  
191 factoren het reinigen van de derde molaar bemoeilijkt wordt.

192 - bij voorkeur in dezelfde zitting als voor verwijdering van de derde molaar in de onderkaak.

193

194 Preventieve verwijdering van asymptomatische derde molaren wordt niet geadviseerd bij:

195 -Volledig doorgebroken, functionele derde molaren waarbij goede reiniging plaatsvindt of kan  
196 plaatsvinden.

197 -Hoog geïmpacteerde derde molaar.

198 -Als argument om crowding te voorkomen.

199 -Als argument om ernstige pathologie als cysten en tumoren in de toekomst te voorkomen.

200

201

202 **Complicaties bij het verwijderen van een derde molaar**  
203 *Wat dient een patiënt bij wie verwijdering van een derde molaar wordt overwogen, minimaal te*  
204 *weten?*

205  
206 **Aanbevelingen**  
207 Onderkaak en bovenkaak  
208  
209 Informeer patiënten bij wie de derde molaar wordt verwijderd over postoperatieve complicaties  
210 die vaak of zeer vaak optreden, zoals kortdurende nabezwaren:  
211 -pijn;  
212 -trismus;  
213 -zwellings.  
214 Deze zijn maximaal op dag 2-3, daarna vindt afname plaats.

215  
216 Onderkaak  
217  
218 Informeer patiënten bij wie een verwijdering van de derde molaar wordt overwogen, over het  
219 risico op (al dan niet blijvende) schade aan de nervus alveolaris inferior met als mogelijk gevolg  
220 een verminderde kwaliteit van leven, in situaties waarin röntgenologisch de volgende tekenen  
221 aanwezig zijn:  
222 - een volledige overlap van de canalis mandibularis met de radices van derde molaar op de pano-  
223 ramische röntgenopname, en/of  
224 - tekenen van een verhoogd risico zoals donkere wortelpunten, onderbreking van de radiopake  
225 lijn en deviatie van de canalis mandibularis op de panoramische röntgenopname (zie diagnos-  
226 tiek).

227  
228  
229 **Beeldvormende diagnostiek in verband met het beoordelen van de derde molaren en de rela-**  
230 **tie met omliggende structuren**

231 *Wat is de plaats van een CBCT en panoramische röntgenopname bij het verwijderen van derde*  
232 *molaren?*

233  
234 **Aanbeveling**  
235 Een panoramische röntgenopname dient te worden beschouwd als de standaard onderzoeksmethode om de derde molaren en de relatie met omliggende structuren te beoordelen.  
236  
237  
238 Bij patiënten met tekenen van een verhoogd risico op schade van de nervus alveolaris inferior  
239 kan de behandelaar overwegen om een CBCT als aanvullende beeldvormende techniek in te  
240 zetten teneinde een betere risico-inschatting te kunnen maken. Dit geldt voor een volledige  
241 overlap van de radices van de derde molaar met de canalis mandibularis, of gedeeltelijke overlap  
242 in combinatie met een of meer van de onderstaande tekenen op de panoramische röntgenop-  
243 name:  
244 - donkere radices ter plaatse van de overlap  
245 - onderbreking van de radiopake lijn van de canalis mandibularis  
246 - deviatie van de canalis mandibularis.  
247

248 Als is besloten om aanvullend een CBCT te maken, dienen de volgende tekenen te worden ge-  
249 bruikt om te bepalen of een alternatieve behandeloptie geïndiceerd is bij volledige overlap van  
250 de radices van de derde molaar met de canalis mandibularis *in combinatie met*  
251 - een linguale positie van de canalis mandibularis ten opzichte van de radices met afplat-  
252 ting van de canalis mandibularis  
253 - afplatting van de canalis mandibularis in het contactoppervlak met de radices  
254 - interradiculaire positie van de canalis mandibularis met omvatting canalis door de radi-  
255 ces.

256

257

### **Chirurgische technieken bij het (gedeeltelijk) verwijderen van een derde molaar**

258 *Welke chirurgische technieken dienen te worden toegepast?*

259

260

261

#### **Aanbevelingen**

262

263

264

265

266

267

268

269

1. Neem bij de incisie in ogenschouw dat een triangulaire incisie mogelijk minder alveolitis, pijnklachten en trismus geeft ten opzichte van een envelop incisie, maar wel meer zwelling.
2. Gebruik van een linguale retractor wordt ontraden.
3. Gebruik voor het verwijderen van bot een chirurgische boor of piëzo.
4. Spoel na het verwijderen van de derde molaar de wond en alveole ruim met fysiologisch zout.
5. Overweeg na het verwijderen van een partieel geërupteerd element waar mogelijk de wond niet geheel primair te sluiten.

270

271

272

273

274

275

### **Nazorg na verwijdering van een derde molaar**

276

277

278

*Dienen antibiotica te worden toegepast?*

279

280

281

282

283

284

285

Geef niet routinematig antibiotica wanneer een derde molaar moet worden verwijderd. Bij aanwezigheid van meerdere risicofactoren voor postoperatieve complicaties of in geval van noodzaak tot antibioticaprofylaxe kan hiervan worden afgeweken.

286

287

288

289

290

291

292

293

294

*Dient chloorhexidine te worden toegepast?*

#### **Aanbevelingen**

Overweeg het *preoperatief* laten spoelen met 0.12% of 0.2% chloorhexidine om het risico op alveolitis na verwijdering van de derde molaar te verminderen.

*Aangezien het merendeel van de patiënten vanwege zwelling in de mond of anderszins slechts een deel van de mond dagelijks kan reinigen:*

Overweeg het voorschrijven van 0.12% of 0.2% chloorhexidine om gedurende 7 dagen, *te beginnen daags na verwijdering van de derde molaar*, tweemaal dagelijks te laten spoelen.

295 *Dient postoperatief spoelen van de alveole met een injectiespuit met kraanwater te worden toe-*  
296 *gepast?*

297

298 **Aanbeveling**

299 Er wordt geen aanbeveling gegeven voor het gebruik van een irrigatiespuit en kraanwater.

300

301

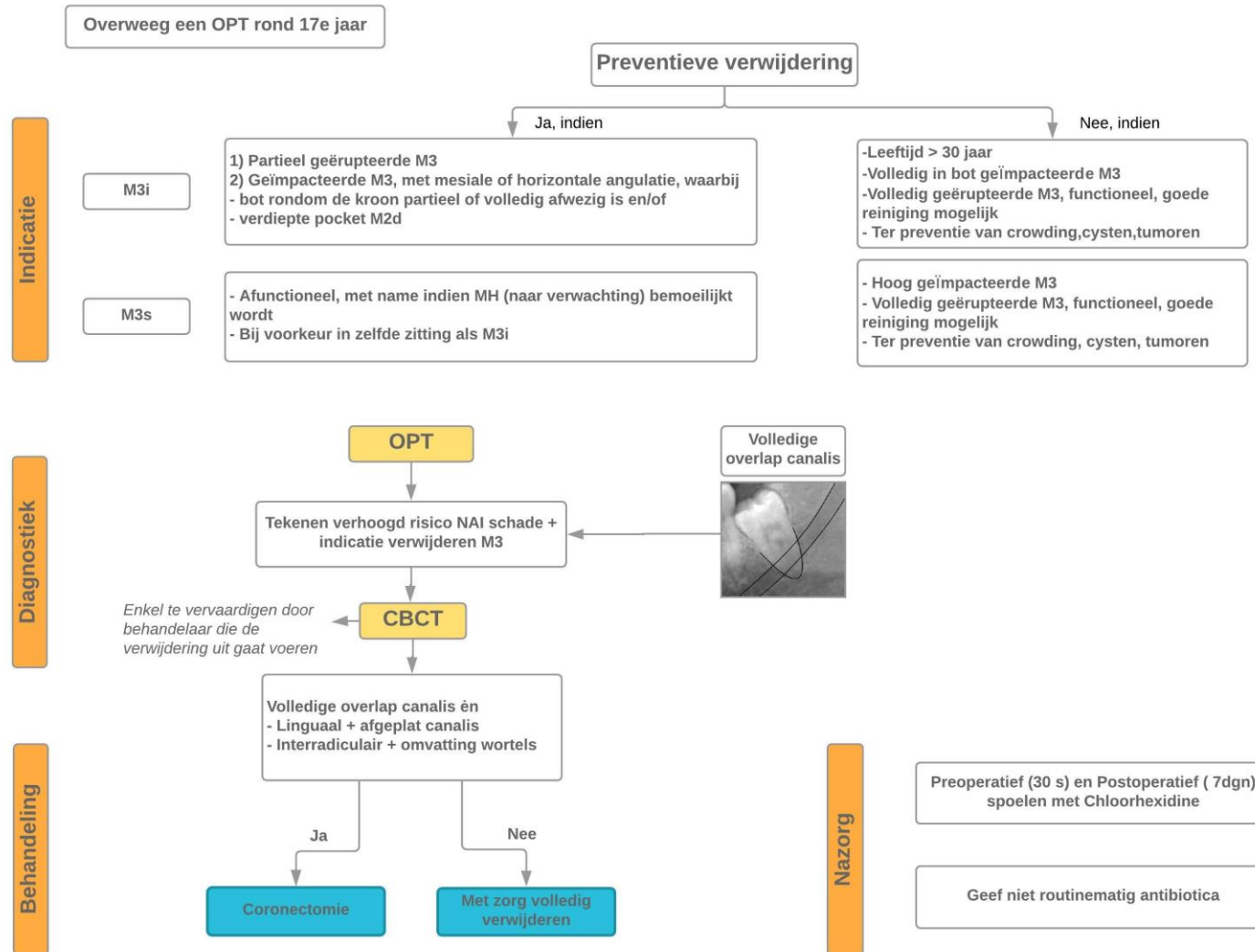
302

303 **Beslisboom**

304 Zie volgende pagina.



## RICHTLIJN M3



## Bijlage samenstelling van de werkgroep

- Dr. H. Ghaemina (voorzitter), MKA-chirurg, Rijnstate ziekenhuis, Arnhem (vanaf 1-1-2018), Radboudumc, Nijmegen (tot 1-1-2018); Nederlandse Vereniging voor Mondziekten, Kaak- en Aangezichtschirurgie
- Drs. M. Burger, tandarts-algemeen practicus, ziekenhuistandarts Catharina Ziekenhuis Eindhoven, Koninklijke Nederlandse Maatschappij tot bevordering der Tandheelkunde
- Drs. M. Galjart, tandarts-algemeen practicus, Zaltbommel, Koninklijke Nederlandse Maatschappij tot bevordering der Tandheelkunde
- Dr. J.K.M. Maertens, orthodontist, Radboud Universiteit, Nijmegen, Nederlandse Vereniging van Orthodontisten
- Drs. J.M. van der Sleen, MKA-chirurg, Isala Klinieken, Zwolle, Nederlandse Vereniging voor Mondziekten, Kaak- en Aangezichtschirurgie
- Prof. dr. A. Vissink, MKA-chirurg, Universitair Medisch Centrum Groningen, Nederlandse Vereniging voor Mondziekten, Kaak- en Aangezichtschirurgie
- Prof. dr. G.A. van der Weijden, tandarts, parodontoloog NvVP en implantoloog NVOI, Academisch Centrum voor Tandheelkunde Amsterdam en Paro Praktijk Utrecht & Implantologie Utrecht, Nederlandse Vereniging voor Parodontologie

Met ondersteuning van:

- Dr. ir. J.J.A. de Beer, zelfstandig richtlijnmethodoloog, Utrecht