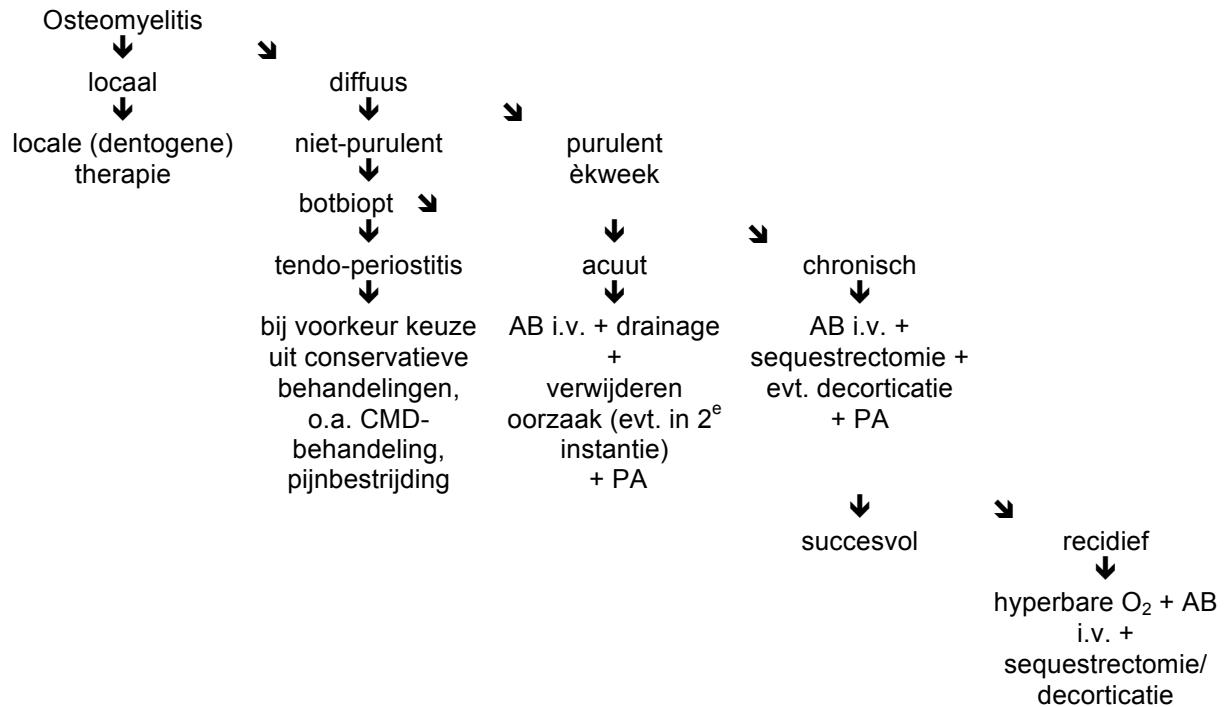




OSTEOMYELITIS

beenmergontsteking



Focale scleroserende osteomyelitis: scherp begrensde, peri-apicale radiopaciteit zonder groeieiging of verdringing omgevende weefsels, waarbij wortelcontour goed zichtbaar is; bijna altijd mandibula, alle leeftijden,; Th: geen, tenzij avitaal dan: endo, apexresectie of extractie zonder verwijdering van het sclerotische bot.

AB:

amoxicilline 500 mg 3 dd i.v. én (Flagyl®) 500 mg 3 dd i.v. min. 5 dgn.
gevolgd door amoxicilline 500 mg 3 dd per os ged. 2-4 wk en metronidazol 500 mg 3 dd per os ged 5-10 dg