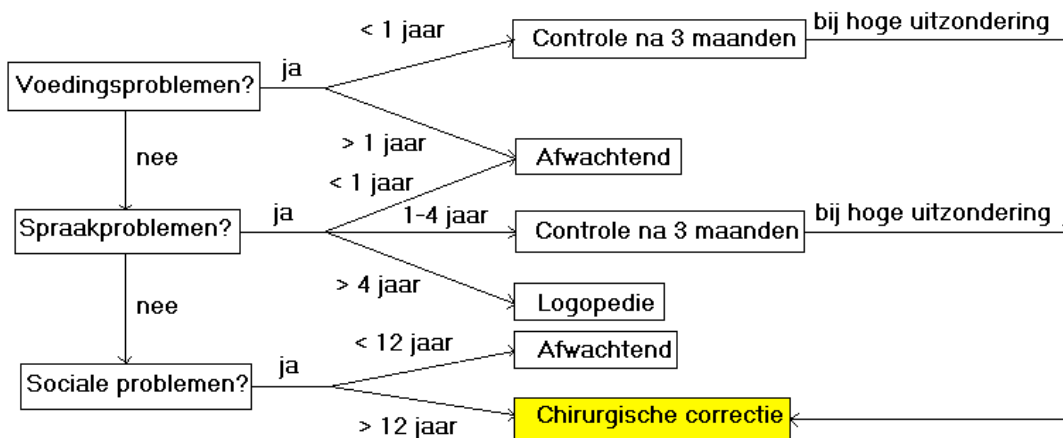




ANKYLOGLOSSIE

Protocol voor de behandeling van een te kort **tongbandje**



Voedingsproblemen verdwijnen vrijwel altijd spontaan. Eventueel advies lactatie verpleegkundige. Eventueel voorstellen: borstvoeding afkolven en in de fles geven.

Spraakproblemen: veelal verzoek van ouders, basisschool leerkracht of logopedist. Meestal onduidelijk spraak (articulatie) of uitspraak van bepaalde letters zoals (rollende) R of de plaatsing vd tongpunt bij de T. Wat meer geduld, tijd en oefenen lost het probleem op. In de Nederlandse taal is een rollende R geen “must”, in het Arabische wel. De uitspraak van de T heeft nauwelijks te lijden door de tongpunt linguaal tegen het onderfront.

Sociale problemen: o.a. tongzoenen en orale seks.

Chirurgische correctie: frenuloplastiek; cave carunculae.

Literatuur

- Baart JA, Bosgra JFL. Een tekort tong-of lipbandje. Het tandheelkundig jaar 2004. Bohn Stafleu Van Loghem. Houten. 2003: 233-241.
- Stegenga B, Vissink A, De Bont LGM, Spijkervet FKL (red). Mondziekten en Kaakchirurgie. Assen: van Gorcum, 2013, 440.
- Post EDM, AWM Rupert, Schulpden TWJ Problematische borstvoeding door een te korte tongriem. Ned. Tijdsch. Geneeskunde. 2010 154;A918