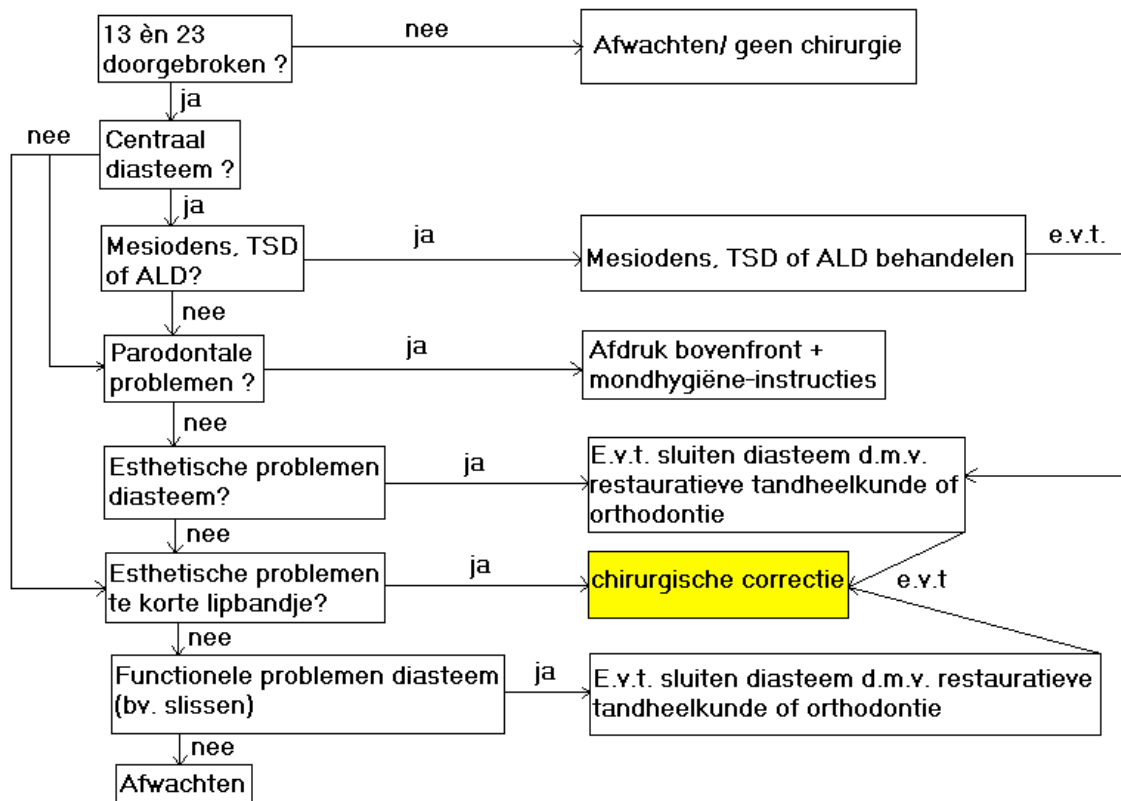




## BOVENLIPBANDJE

Een enkele maal melden ouders dat hun kind niet meer gepoetst wil worden omdat door het poetsen van het melkgebit het lipbandje wordt beschadigd en pijn doet. Dan verticale poetsbewegingen rond het bovenlipbandje aanleren en eventueel toch al op deze leeftijd een frenuloplastiek in narcose.

Protocol voor de behandeling van een te kort **bovenlipbandje**



TSD=tooth size discrepancy, ALD= arch length discrepancy

Functionele problemen: o.a. slissen, speekselverlies

Chirurgische correctie: frenuloplastiek, bijv een V-Y of Z-plastiek

### Gingivarecessie:

Tractie van een lipbandje leidt op zichzelf niet tot een gingivarecessie; meestal ontstaat er door een verkeerde poetsmethode (schrobben) een pijnlijke beschadiging, waardoor er minder gepoetst wordt. Dit leidt tot chronische gingivitis en in een later stadium tot lokale parodontitis; na goed poetsen/ schoonmaken wordt dat een gingivarecessie; Th: MH gebitsafdruk, poetsinstructie, controle 3 en 6 maanden, nieuwe afdruk, recessie meten. Meestal geen toename recessiediepte.

### Literatuur

- Baart JA, Bosgra JFL. Een tekort tong- of lipbandje. Het tandheelkundig jaar 2004. Bohn Stafleu Van Loghem. Houten. 2003: 233-241.
- Stegenga B, Vissink A, De Bont LGM, Spijkervet FKL(red). MKA-chirurgie. Assen; Van Gorcum, 2013, 439-440.