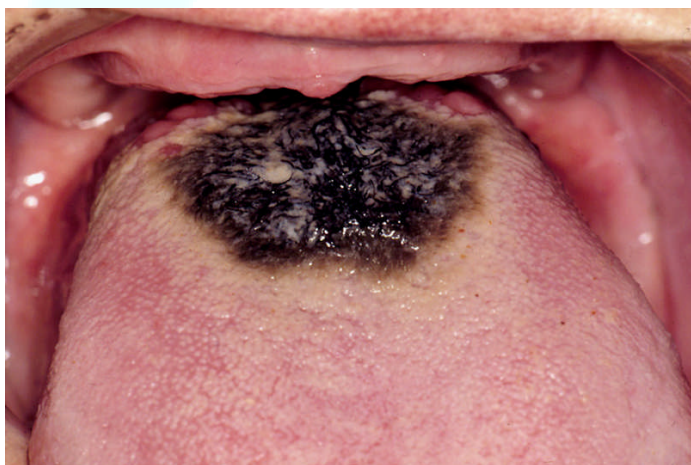


# Haartong

Patiënteninformatie van de  
Nederlandse Vereniging voor Mondziekten, Kaak- en Aangezichts chirurgie,  
de wetenschappelijke vereniging van kaakchirurgen in Nederland  
Zie: [www.kaakchirurg.nl](http://www.kaakchirurg.nl)

## Wat is een haartong?

De tongrug (het gedeelte van de tong dat zichtbaar is bij uitsteken van de tong) toont bij oudere mensen meestal een enigszins grijs, beslagen aspect. Soms is dit ook bij jonge mensen het geval. Een enkele maal kan sprake zijn van een harig aspect ("haartong"). De kleur kan variëren van witgrijs, tot geel, bruin en zelfs zwart. Een beslagen tong of een haartong veroorzaakt meestal geen klachten. Soms echter heeft de patiënt last van een onaangenaam gevoel en een enkele maal ook van een onaangename smaak.



Afbeelding: Haartong

## Hoe ontstaat een haartong?

De oorzaak van het soms bovenmatige beslag op de tong is niet duidelijk. Er zijn geen ziekten of aandoeningen bekend die een haartong kunnen veroorzaken. Mogelijk gaat het om een veranderd normaal afslijtingspatroon van de haarvormige smaakpapillen van de tong als gevolg van een

verandering van de samenstelling en consistentie van het voedsel. De kleur kan worden veroorzaakt door pigmenten uit voedsel en dranken die tussen de haarvormige smaakpapillen blijven zitten. Er wordt wel een relatie met roken verondersteld. Niet optimale mondhygiëne kan eveneens bijdragen aan het ontstaan van een overmatig beslagen tong. In veel gevallen blijken geen van voornoemde mogelijke oorzaken in het spel.

## Hoe wordt de diagnose gesteld?

Het stellen van de diagnose door de tandarts of arts is niet moeilijk omdat het klinisch aspect karakteristiek is. Er zijn geen bepaalde tests om de diagnose "haartong" te stellen. Het uitvoeren van een kweek of het uitnemen van een klein weefselstukje voor onderzoek onder de microscoop is niet zinvol.

## Wat is de behandeling?

In sommige gevallen blijkt het enkele malen per dag borstelen van de tongrug met een zachte tandenborstel zonder tandpasta tot verbetering te leiden. Daarbij moet de tongrug met enkele rustige, niet te ruwe bewegingen van achteren naar voren worden gereinigd.

Mei 2009

Disclaimer De NVMKA, noch de auteurs, of enige andere partij die betrokken is (zijn) geweest bij het opstellen en openbaar maken van deze pagina's garandeert(en) dat de informatie in elk respect accuraat of compleet is en kan (kunnen) niet verantwoordelijk worden gehouden voor eventuele fouten, tekortkomingen en/of resultaten verkregen met het gebruik van de aangeboden informatie.

Copyright © Alle informatie gevat in de Internetsite van de NVMKA op [www.kaakchirurg.nl](http://www.kaakchirurg.nl) is eigendom van de NVMKA, tenzij anders aangegeven. Voor duplicatie van enige informatie van deze pagina's voor redenen anders dan persoonlijk gebruik is toestemming vereist van de NVMKA.